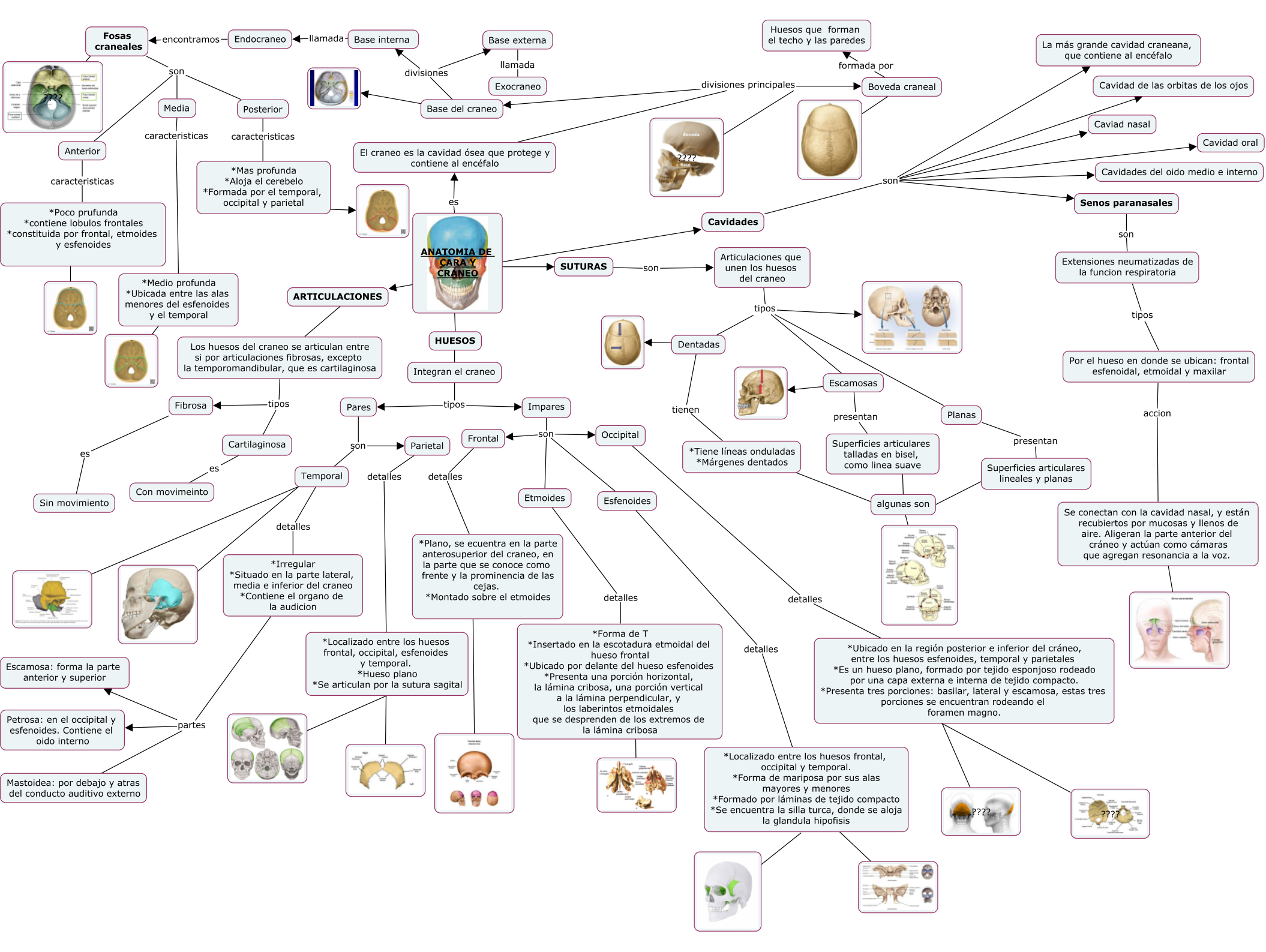
ANATOMIA DE CARA Y CRANEO
Fosas craneales
encontramos
Endocraneo
llamada
Base interna
Base externa
divisiones
llamada
Exocraneo
Base del craneo
son
Media
Posterior
Anterior
caracteristicas
caracteristicas
caracteristicas
*Poco prufunda
*contiene lobulos frontales
*constituida por frontal, etmoides y esfenoides
*Medio profunda
*Ubicada entre las alas menores del esfenoides y el temporal
*Mas profunda
*Aloja el cerebelo
*Formada por el temporal, occipital y parietal
El craneo es la cavidad ósea que protege y contiene al encéfalo
es
divisiones principales
Huesos que forman el techo y las paredes
formada por
Boveda craneal
Cavidades
son
La más grande cavidad craneana, que contiene al encéfalo
Cavidad de las orbitas de los ojos
Caviad nasal
Cavidad oral
Cavidades del oido medio e interno
Senos paranasales
son
Extensiones neumatizadas de la funcion respiratoria
tipos
Por el hueso en donde se ubican: frontal esfenoidal, etmoidal y maxilar
accion
Se conectan con la cavidad nasal, y están recubiertos por mucosas y llenos de aire. Aligeran la parte anterior del cráneo y actúan como cámaras que agregan resonancia a la voz.
SUTURAS
son
Articulaciones que unen los huesos del craneo
tipos
Dentadas
tienen
*Tiene líneas onduladas
*Márgenes dentados
Escamosas
presentan
Superficies articulares talladas en bisel, como linea suave
Planas
presentan
Superficies articulares lineales y planas
algunas son
ARTICULACIONES
Los huesos del craneo se articulan entre si por articulaciones fibrosas, excepto la temporomandibular, que es cartilaginosa
tipos
Fibrosa
es
Sin movimiento
Cartilaginosa
es
Con movimeinto
HUESOS
Integran el craneo
tipos
Pares
Impares
son
Parietal
Temporal
detalles
*Irregular
*Situado en la parte lateral, media e inferior del craneo
*Contiene el organo de la audicion
Escamosa: forma la parte anterior y superior
Petrosa: en el occipital y esfenoides. Contiene el oido interno
Mastoidea: por debajo y atras del conducto auditivo externo
partes
detalles
*Localizado entre los huesos frontal, occipital, esfenoides y temporal.
*Hueso plano
*Se articulan por la sutura sagital
Frontal
son
Occipital
detalles
*Plano, se ecuentra en la parte anterosuperior del craneo, en la parte que se conoce como frente y la prominencia de las cejas.
*Montado sobre el etmoides
Etmoides
Esfenoides
detalles
*Forma de T
*Insertado en la escotadura etmoidal del hueso frontal
*Ubicado por delante del hueso esfenoides
*Presenta una porción horizontal, la lámina cribosa, una porción vertical a la lámina perpendicular, y los laberintos etmoidales que se desprenden de los extremos de la lámina cribosa
detalles
*Localizado entre los huesos frontal, occipital y temporal.
*Forma de mariposa por sus alas mayores y menores
*Formado por láminas de tejido compacto
*Se encuentra la silla turca, donde se aloja la glandula hipofisis
detalles
*Ubicado en la región posterior e inferior del cráneo, entre los huesos esfenoides, temporal y parietales
*Es un hueso plano, formado por tejido esponjoso rodeado por una capa externa e interna de tejido compacto.
*Presenta tres porciones: basilar, lateral y escamosa, estas tres porciones se encuentran rodeando el foramen magno.
????
????
Boveda
Base